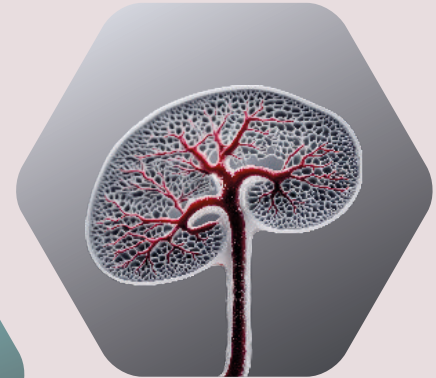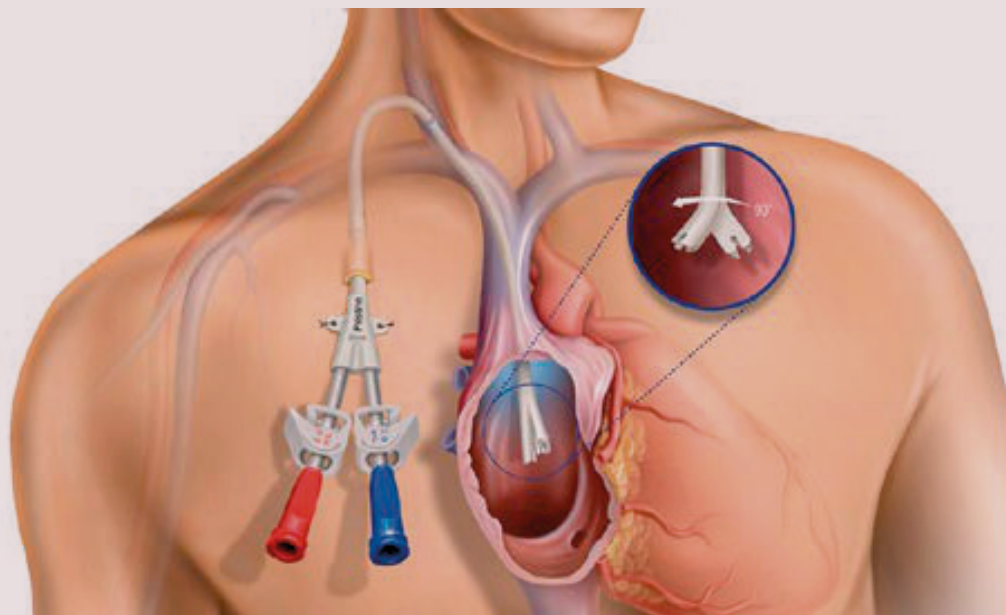


Κεντρικοί Φλεβικοί Καθετήρες Αιμοκάθαρσης



Επιμέλεια έκδοσης:
Μαριάννα Μπάκου
Γεράσιμος Μπαμίχας
Σωτήριος Σωτηρίου
Στυλιανός Φραγκίδης





Αγαπητές και αγαπητοί συνάδελφοι,

Με ιδιαίτερη χαρά και τιμή σας προσκαλούμε και σας καλωσορίζουμε στην 3η Επιστημονική Εκδήλωση του Νεφρολογικού Τμήματος του Γ.Ν. Θεσσαλονίκης «Γ. Παπανικολάου» με τίτλο **«Κεντρικοί Φλεβικοί Καθετήρες Αιμοκάθαρσης: Μύθοι και Επιστημονικά Δεδομένα»**, το οποίο θα πραγματοποιηθεί στις **27–28 Μαρτίου 2026** στη **Θεσσαλονίκη**, στο ξενοδοχείο **Mediterranean Palace**.

Οι κεντρικοί φλεβικοί καθετήρες αιμοκάθαρσης αποτελούν αναπόσπαστο και συχνά αναγκαίο εργαλείο στη σύγχρονη νεφρολογική πράξη. Παράλληλα, όμως, συνοδεύονται από έντονο προβληματισμό, παγιωμένες αντιλήψεις και «μύθους», που επηρεάζουν τόσο τη λήψη κλινικών αποφάσεων όσο και την καθημερινή φροντίδα των ασθενών μας. Στόχος του συνεδρίου είναι να επανεξετάσουμε αυτές τις αντιλήψεις υπό το πρίσμα των σύγχρονων επιστημονικών δεδομένων, των κατευθυντήριων οδηγιών και της κλινικής εμπειρίας.

Το επιστημονικό πρόγραμμα έχει σχεδιαστεί με έμφαση:

- **στη σύνδεση θεωρίας και καθημερινής πράξης,**
- **στη διεπιστημονική και πολυεπαγγελματική προσέγγιση,**
- **στην ενεργό συμμετοχή και τον διάλογο,**
- **καθώς και στην εκπαίδευση των συναδέλφων, με τελικό αποδέκτη τον ασθενή.**

Ιδιαίτερη θέση στο συνέδριο κατέχει η θεματική ενότητα του POCUS στη Νεφρολογία, όπου μέσα από διαδραστικές συνεδρίες, κλινικά σενάρια και καινοτόμες εκπαιδευτικές προσεγγίσεις αναδεικνύεται η αξία της συνεργασίας μεταξύ ειδικοτήτων στη σύγχρονη κλινική λήψη αποφάσεων.

Θα ήθελα να ευχαριστήσω θερμά όλους τους ομιλητές, τους προέδρους, τους συμμετέχοντες και τους συνεργάτες που συνέβαλαν στη διαμόρφωση αυτού του συνεδρίου, καθώς και όλους εσάς που θα το τιμήσετε με την παρουσία και τη συμμετοχή σας.

Είμαι βέβαιος ότι οι δύο αυτές ημέρες θα αποτελέσουν ένα γόνιμο πεδίο ανταλλαγής γνώσης, εμπειρίας και προβληματισμού, με κοινό στόχο τη βελτίωση της ποιότητας φροντίδας των αιμοκαθαιρόμενων ασθενών μας.

Η εκδήλωση είναι υπό την αιγίδα του Γ.Ν.Θ «Γ. Παπανικολάου» και της Ελληνικής Νεφρολογικής Εταιρείας.

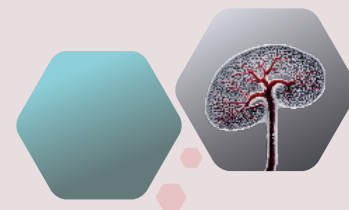Σας καλωσορίζουμε στη Θεσσαλονίκη και σας εύχομαι ένα δημιουργικό και επιστημονικά πλούσιο συνέδριο.

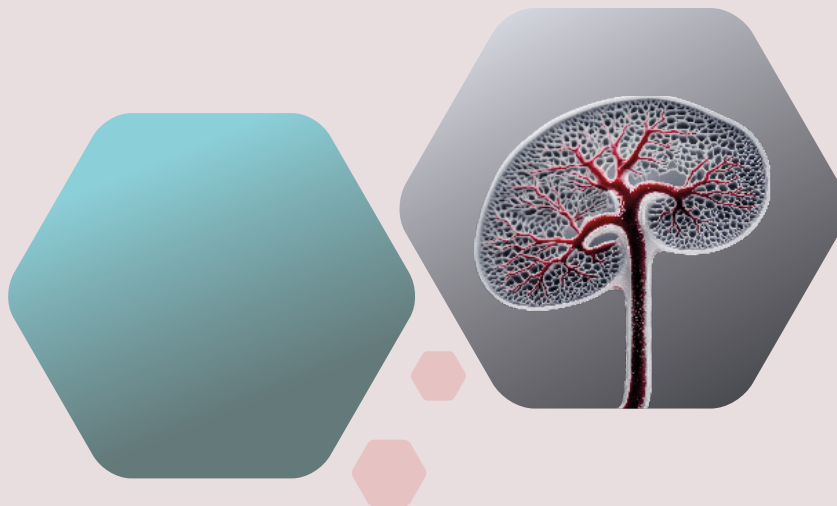Με εκτίμηση

Εκ μέρους της Επιστημονικής και Οργανωτικής Επιτροπής

Γεράσιμος Ι. Μπαρίχας

*Συντονιστής Διευθυντής Νεφρολογικού Τμήματος
Γ.Ν.Θ «Γ. ΠΑΠΑΝΙΚΟΛΑΟΥ*





Περιεχόμενα

Α' Μέρος – προς ιατρικό προσωπικό	7
1. Είδη καθετήρων	7
2. Θέση τοποθέτησης κεντρικού φλεβικού καθετήρα με υποδόριο τούνελ	15
3. Επιπλοκές τοποθέτησης κεντρικού φλεβικού καθετήρα με υποδόριο τούνελ	17
4. Τεχνικές τοποθέτησης κεντρικού φλεβικού καθετήρα με υποδόριο τούνελ	21
5. Χρήση υπερήχου κατά την τοποθέτηση καθετήρα	24
6. Άλλες μέθοδοι επιβεβαίωσης τελικής θέσης του άκρου	36
Β' Μέρος – προς νοσηλευτικό προσωπικό	38
Γ' Μέρος – προς ασθενείς	48



Για τη διενέργεια αιμοκάθαρσης απαραίτητη προϋπόθεση είναι η παρουσία αγγειακής προσπέλασης. Αυτή μπορεί να έχει τη μορφή της αυτόλογης αρτηριοφλεβικής επικοινωνίας (AVF), της προσθετικής αρτηριοφλεβικής επικοινωνίας (AVG) ή του κεντρικού φλεβικού καθετήρα αιμοκάθαρσης.

Ο κεντρικός φλεβικός καθετήρας αιμοκάθαρσης μπορεί να τοποθετηθεί στην έσω σφαγίτιδα, την υποκλείδια ή τη μηριαία φλέβα.

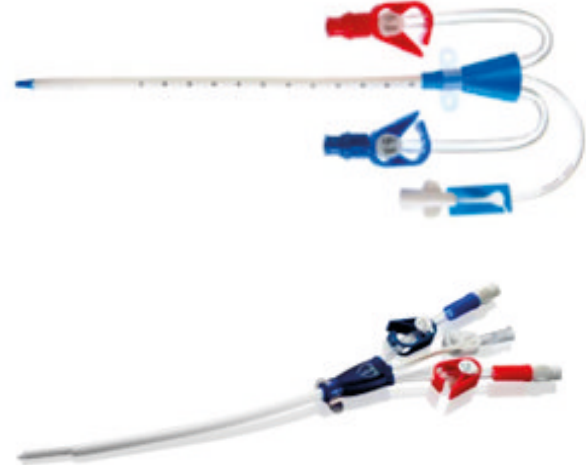Ιδανικός θεωρείται ένας καθετήρας, ο οποίος τοποθετείται γρήγορα, ανεπίπλεκτα, χωρίς κίνδυνο λοίμωξης ή δυσλειτουργίας.

Με άλλα λόγια ο ιδανικός καθετήρας αιμοκάθαρσης δεν υπάρχει.

Ένας καθετήρας αιμοκάθαρσης μπορεί να είναι:

Κεντρικός φλεβικός καθετήρας χωρίς υποδόριο τούνελ


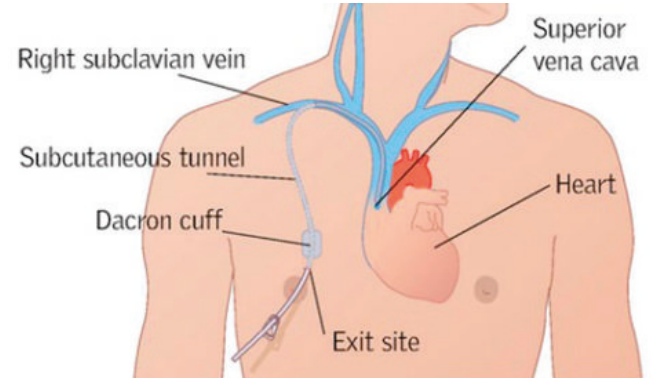
- Τοποθετείται σε οξείες καταστάσεις ή σε περίπτωση λοίμωξης και ανάγκης προσωρινής αλλαγής θέσης του καθετήρα
- Σύμφωνα με τα ΚΔΟQI συστήνεται η παραμονή του μέχρι και 2 εβδομάδες (στην κλινική πρακτική αυτό είναι δύσκολο να τηρηθεί)
- Ιδανική θέση του άκρου είναι το κάτω τριτημόριο της άνω κοίτης φλέβας
- Συνοδεύεται από αυξημένο κίνδυνο λοίμωξης συγκριτικά με τους κεντρικούς φλεβικούς καθετήρες με υποδόριο τούνελ
- Συστήνεται η τοποθέτηση με υπερηχογραφική παρακολούθηση
- Συστήνεται η επιβεβαίωση της θέσης του άκρου με ακτινοσκόπηση ή άλλο μέσο



Κεντρικός φλεβικός καθετήρας με υποδόριο τούνελ

- Τοποθετείται για βραχυπρόθεσμη διάρκεια σε περιπτώσεις όπως:
 - Ασθενείς με αρτηριοφλεβική επικοινωνία μέχρι την ωρίμανσή της
 - Ασθενείς με αρτηριοφλεβική επικοινωνία που δεν μπορεί να χρησιμοποιηθεί προσωρινά λόγω επιπλοκής (πχ. τραυματισμός, κυτταρίτιδα)
 - Περιτοναϊκοί ασθενείς με ανάγκη προσωρινής αλλαγής μεθόδου λόγω επιπλοκών
 - Οξεία απόρριψη ή άλλη επιπλοκή με ανάγκη αιμοκάθαρσης
 - Ασθενείς με υποψήφιο ζώντα δότη, με εκτιμώμενο διάστημα < 90 ημερών μέχρι τη μεταμόσχευση
- Τοποθετείται για μακροπρόθεσμη διάρκεια ή ως μόνιμη επιλογή σε περιπτώσεις όπως:
 - Πολλαπλές αποτυχημένες προσπάθειες για αρτηριοφλεβική επικοινωνία
 - Συνθήκες που δεν καθιστούν εφικτή τη δημιουργία αρτηριοφλεβικής επικοινωνίας
 - Περιορισμένο προσδόκιμο ζωής
 - Προσωπική επιλογή του ασθενούς
 - Ειδικές ιατρικές συνθήκες (πχ βαριά καρδιακή ανεπάρκεια)


- Περιλαμβάνει ένα cuff από Dacron, το οποίο οδηγεί σε ανάπτυξη ινώδους ιστού – σταθεροποίηση του καθετήρα
- Χαρακτηρίζεται από χαμηλότερο κίνδυνο λοίμωξης
- Έχει μεγαλύτερη διάμετρο συγκριτικά με τον προσωρινό
- Περιλαμβάνει υποδόριο τούνελ μέσα στο οποίο τοποθετείται το cuff
- Ιδανική θέση του άκρου είναι η μεσότητα του δεξιού κήληπου
- Συστήνεται η τοποθέτησή του με υπερηχογραφική παρακολούθηση
- Προτιμάται η θέση παρακέντησης να είναι χαμηλότερα – εγγύτερα προς την κλείδα, για αποφυγή «τσακίσματος» του καθετήρα
- Συστήνεται η επιβεβαίωση της θέσης του άκρου (ιδανικά με ακτινοσκόπηση ή επί απουσίας με εναλλακτικό μέσο)



Ανάλογα με το άκρο του, ο καθετήρας μπορεί να είναι:


Συμμετρικός

- Το αρτηριακό και το φλεβικό σκέλος είναι συμμετρικά μεταξύ τους
- Με ειδική τεχνολογία και διαμόρφωση των πλαιϊνών οπών, εμφανίζουν μικρά ποσοστά επανακυκλοφορίας (αναφέρεται έως και 0%)
- Η απόδοση και η χαμηλή επανακυκλοφορία δεν μεταβάλλονται ακόμα κι αν ο καθετήρας συνδεθεί με τα σκέλη ανάποδα

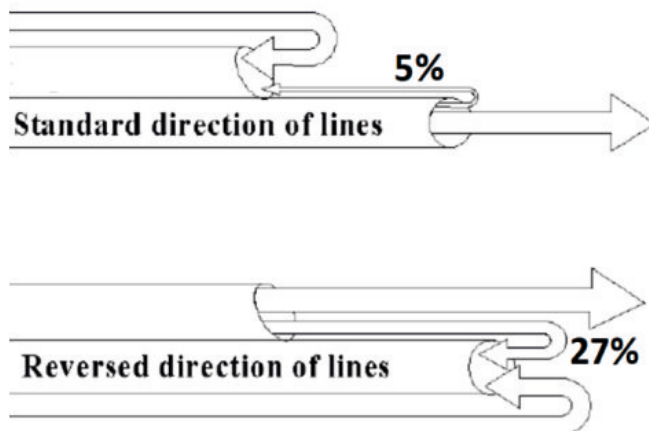


Step-tip

- Τα δύο σκέλη του καθετήρα απέχουν μεταξύ τους περίπου 2,5 cm, με το αρτηριακό σκέλος να είναι βραχύτερο από το φλεβικό
- Στόχος του σχεδιασμού είναι να μειωθεί η επανακυκλοφορία




- Μειονέκτημα αυτού του τύπου είναι ότι αν ο καθετήρας συνδεθεί με τα σκέλη ανάποδα, η επανακυκλοφορία είναι πολύ υψηλή



Split-tip

- Τα δύο σκέλη του καθετήρα διαχωρίζονται τελείως μεταξύ τους
- Το απώτερο τμήμα το καθετήρα αποτελείται από δύο ξεχωριστούς αυλούς

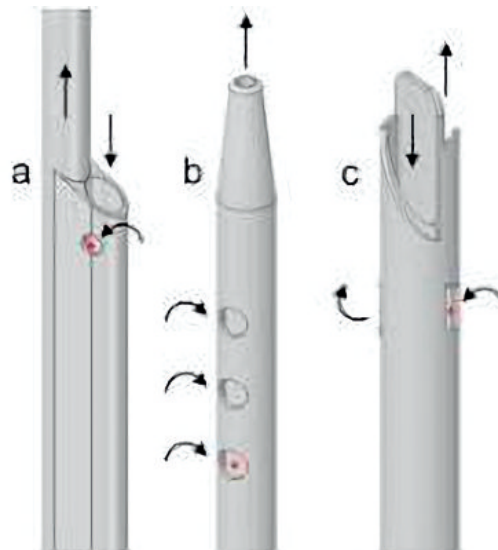
- Χαρακτηρίζεται από μικρότερα ποσοστά επανακυκλοφορίας συγκριτικά με τους step-tip καθετήρες
- Και σε αυτόν τον τύπο καθετήρα παρατηρείται υψηλή επανακυκλοφορία αν συνδεθεί με τα σκέλη ανάποδα



Functional tip – Λειτουργικό άκρο του καθετήρα

Λειτουργικό άκρο ονομάζεται το τμήμα του ΚΦΚ που περιλαμβάνει τις πλαιϊνές οπές και τις οπές που αντιστοιχούν στο φλεβικό και αρτηριακό άκρο, το τμήμα δηλαδή που επιτελεί την αναρρόφηση και την επιστροφή του αίματος.

Όταν μιλάμε για τη θέση του άκρου το καθετήρα εννοούμε τη θέση του λειτουργικού άκρου του καθετήρα.



Αρτηριακό σύστημα

► Σύμφωνα με τις κατευθυντήριες οδηγίες KDOQI 2019, όταν τοποθετείται ένας κεντρικός φλεβικός καθετήρας με υποδόριο τούνελ, ο οποίος πρόκειται να παραμείνει για διάστημα μεγαλύτερο των τριών μηνών, οι θέσεις τοποθέτησης είναι οι εξής, με σειρά προτίμησης:

1. Έσω σφαγίτιδα φλέβα
2. Έξω σφαγίτιδα φλέβα
3. Μηριαία φλέβα
4. Υποκλείδια φλέβα
5. Οσφυϊκή φλέβα

Continual re-evaluation & planning

- P** - Patient
- L** - Life-Plan
- A** - Access
- N** - Needs

ESKD Life-Plan — the individualized set of kidney replacement modalities to sustain a patient's life with ESKD

Contingency Plan — the plan of remedial measures for the vascular access' anticipated problems

Succession Plan — thoughtful planning for the next dialysis access before the current access is even created, and revisited before it fails, that considers the patient's ESKD Life-Plan

Σημειώνεται επίσης ότι:

- ▶ Επί απουσίας αντενδείξεων, άλλης παθολογίας (π.χ. κεντρική φλεβική στένωση) ή παρέμβασης (π.χ. παρουσία βηματοδότη), προτιμάται η δεξιά προσπέλαση για την τοποθέτηση του καθετήρα, λόγω πιο άμεσης ανατομίας
- ▶ Αν στη μία πλευρά υπάρχει παθολογία που περιορίζει τη δημιουργία αρτηριοφλεβικής επικοινωνίας, αλλά επιτρέπει την τοποθέτηση κεντρικού φλεβικού καθετήρα, τότε ο καθετήρας θα πρέπει να τοποθετείται σε αυτή, ώστε να διατηρείται η άλλη πλευρά για πιθανή δημιουργία αρτηριοφλεβικής επικοινωνίας

Όπως και σε κάθε άλλη επεμβατική πράξη, έτσι και η τοποθέτηση ενός κεντρικού φλεβικού καθετήρα μπορεί να συνοδεύεται από επιπλοκές.

Αυτές διακρίνονται στις:

- ▶ Πρώιμες: αφορούν τις επιπλοκές που παρατηρούνται τις πρώτες τριάντα ημέρες από την τοποθέτηση. Όταν αυτές συμβαίνουν το πρώτο 24ωρο ονομάζονται άμεσες επιπλοκές
- ▶ Όψιμες: αφορούν τις επιπλοκές που παρατηρούνται μετά την παρέλευση τριάντα ημερών από την τοποθέτηση, και σχετίζονται περισσότερο με τη φροντίδα και τη λειτουργία του καθετήρα

Πρώιμες επιπλοκές

Κακή θέση/δυσλειτουργία

Πνευμοθώρακας/πνευμομεσοθωράκιο

Εμβολή αέρα

Παρακέντηση αρτηρίας

Πρωτογενής σήψη

Επιμόλυνση χειρουργικού τραύματος

Αιμάτωμα στο σημείο παρακέντησης της φλέβας

Αιμορραγία από χειρουργικό τραύμα

Καρδιακή αρρυθμία/ πρώιμος καρδιακός επιπωματισμός

Παροδική παράλυση παλίνδρομου θραυγγικού νεύρου

Διαχωρισμός / διάτρηση καθετήρα

Αντίδραση στην τοπική αναισθησία

Βαγοτονία

Οπισθοπεριτοναϊκό αιμάτωμα

Ύψιμες επιπλοκές

Δυσλειτουργία

Λοίμωξη

Θρόμβωση (εσωτερική και εξωτερική)

Οφθαλμοπληγία/εξώφθαλμος

Αιμοθώρακας

Ύψιμος καρδιακός επιπωματισμός

Διαχωρισμός/Απόσπαση του φλεβοκαθετήρα και μετανάστευση στην καρδιά και στους πνεύμονες

Αδυναμία αφαίρεσης φλέβοκαθετήρα

Κεντρική φλεβική στένωση (ιδία σε προσπέλαση από υποκλείδια φλέβα ή αριστερή σφαγίτιδα φλέβα)

Ιδιαίτερης σημασίας είναι η εμφάνιση λοίμωξης και παρακάτω παραθέτουμε τον αλγόριθμο των ΚΔΟQI για τη διαχείριση της λοίμωξης σχετιζόμενης με κεντρικό φλεβικό καθετήρα:

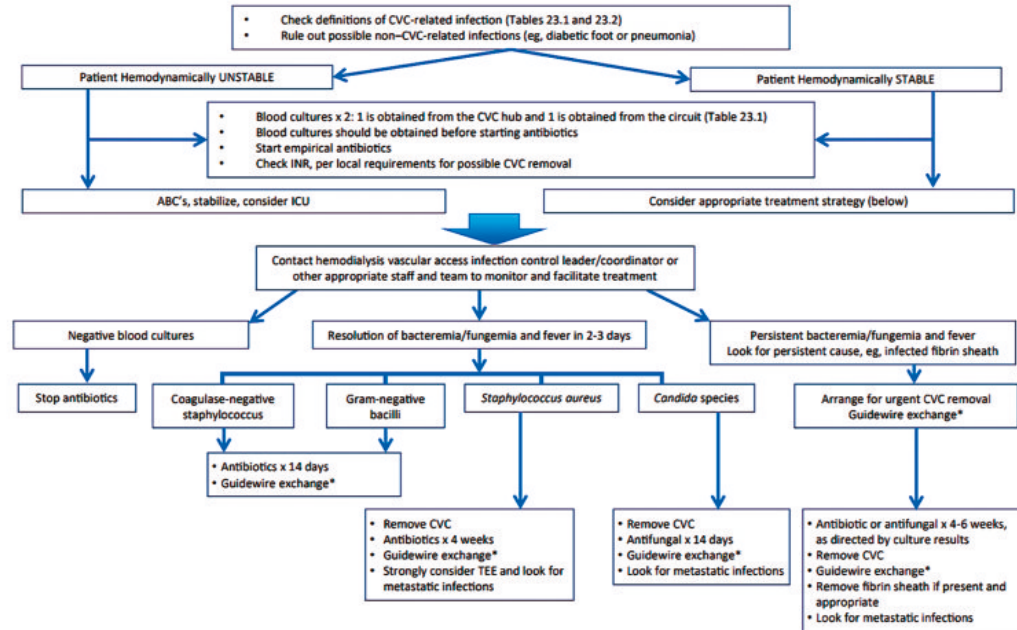


Figure 25.1. Algorithm for CVC-related infection. Special consideration: if the CVC must be salvaged (eg, no other option, embedded, etc), antibiotic lock with concurrent systemic antibiotic may be considered.*If appropriate—that is, no purulence or other signs of infection at exit site or tunnel if exchanging over same site. For tunnel infections, if there is purulence or other signs of infection at exit site or tunnel, exchange may be possible over new noninvolved insertion site using the same side to preserve access. Abbreviation: CVC, central venous catheter.

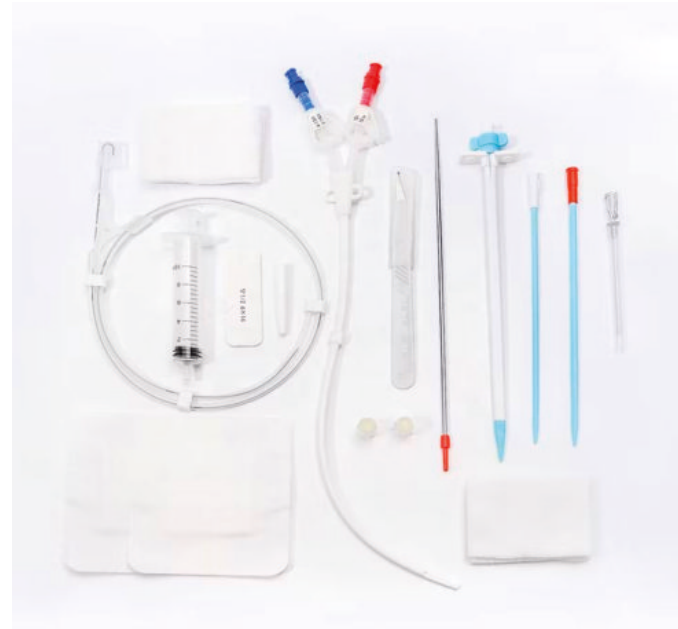Περιπτώσεις λοίμωξης στις οποίες απαιτείται άμεση αφαίρεση καθετήρα:

- (α) επιπεπλεγμένη τοπική λοίμωξη
- (β) σηπτικό σοκ
- (γ) επιμονή του εμπύρετου ή της μικροβαιμίας παρά την έναρξη κατάλληλης αντιβιοτικής θεραπείας
- (δ) ευρήματα μεταστατικής λοίμωξης, όπως ενδοκαρδίτιδα, σπονδυλοδισκίτιδα, κλπ
- (ε) απομόνωση εξαιρετικά παθογόνων μικροοργανισμών, όπως *Staphylococcus Aureus*, *Pseudomonas spp*, *Candida spp* ή άλλοι πολυανθεκτικοί μικροοργανισμοί

Σε κάθε περίπτωση το άκρο του καθετήρα που αφαιρείται αποστέλλεται για καλλιέργεια, και προσπαθούμε να βρούμε νέα προσπέλαση, σε απομακρυσμένη θέση από την προηγούμενη, όταν αυτό είναι εφικτό

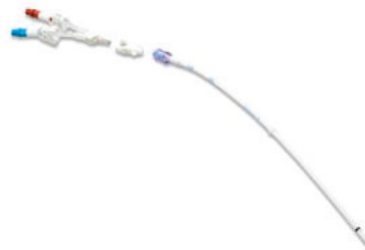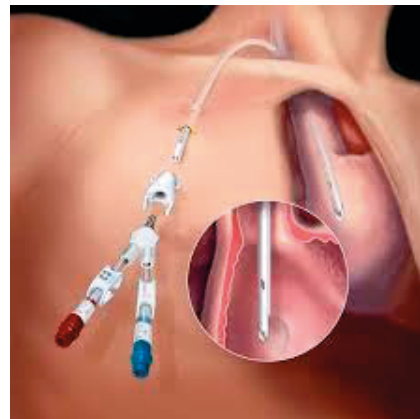A. Ορθόδρομη τεχνική – Antegrade

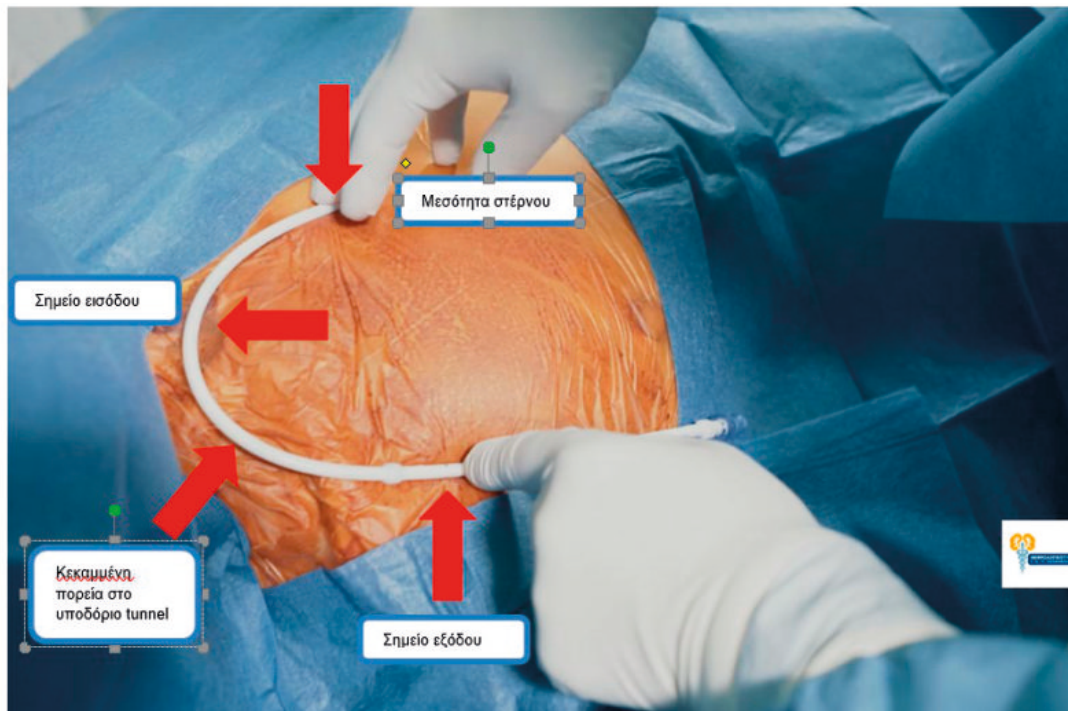
- ▶ Ο καθετήρας είναι ενιαίος
- ▶ Δημιουργούμε με τη βοήθεια του tunneler το υποδόριο τούνελ
- ▶ Ο καθετήρας περνάει πρώτα μέσα από το υποδόριο τούνελ και στη συνέχεια μέσω του peel-away sheath προωθείται στην επιθυμητή φλέβα



B. Παλίνδρομη τεχνική – Retrograde

- ▶ Το κύριο σώμα του καθετήρα είναι σε τμήματα και συναρμολογείται διεγχειρητικά
- ▶ Το σώμα του καθετήρα προωθείται αρχικά στην επιθυμητή φλέβα
- ▶ Στη συνέχεια δημιουργείται με τη βοήθεια του tunneler το υποδόριο τούνελ
- ▶ Το σώμα του καθετήρα προωθείται παλίνδρομα μέσω του τούνελ και εξέρχεται από το σημείο εξόδου
- ▶ Συναρμολογείται το εξωτερικό τμήμα του καθετήρα





Οδηγά σημεία τοποθέτησης κεντρικού φλεβικού καθετήρα αιμοκάθαρσης με υποδόριο τούνελ – στη συγκεκριμένη περίπτωση τοποθετείται καθετήρας με παλίνδρομη τεχνική.

A. Παρακέντηση υπό υπερηχογραφική καθοδήγηση

Σύμφωνα με τα KDOQI 2019, η τοποθέτηση κεντρικού καθετήρα αιμοκάθαρσης πρέπει να γίνεται με υπερηχογραφική καθοδήγηση.

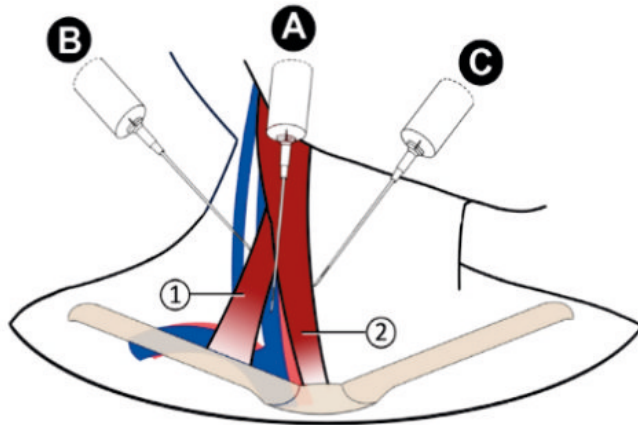
Με αυτόν τον τρόπο:

- ▶ Λιγότερες επιπλοκές (αιμάτωμα, παρακέντηση αρτηρίας) σε σύγκριση με παρακέντηση με οδηγιά σημεία
- ▶ Μεγαλύτερο ποσοστό επιτυχούς παρακέντησης και τοποθέτηση καθετήρα με την πρώτη προσπάθεια σε σύγκριση με παρακέντηση με οδηγιά σημεία
- ▶ Μεγαλύτερο ποσοστό επιτυχούς παρακέντησης και τοποθέτηση καθετήρα με λιγότερες από τρεις προσπάθειες σε σύγκριση με παρακέντηση με οδηγιά σημεία

KDOQI

KIDNEY DISEASE OUTCOMES
QUALITY INITIATIVE

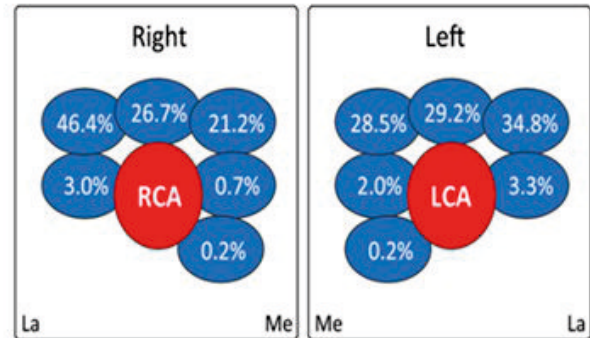
National Kidney Foundation



1. Sternocleidomastoid muscle (clavicular head)
2. Sternocleidomastoid muscle (sternal head)

Internal jugular vein landmark technique. The landmark technique to access the internal jugular vein may use anterior, middle, or posterior approaches. **(A)** The most common is the middle approach with needle insertion at the apex of a triangle formed by the heads of the SCM and the clavicle directing it toward the ipsilateral nipple at a 30° angle to the skin. **(B)** In the posterior approach, the needle enters at the lateral border of the SCM, where the external jugular vein crosses, directing it toward the sternal notch. **(C)** In the anterior approach, after palpation of the carotid pulse and retraction of the artery medially, the needle enters at the medial margin of the SCM in a direction toward the ipsilateral nipple. SCM, sternocleidomastoid.

Carotid artery and internal jugular vein relationships



Αριστερά:

Σημεία παρακέντησης με οδηγά σημεία

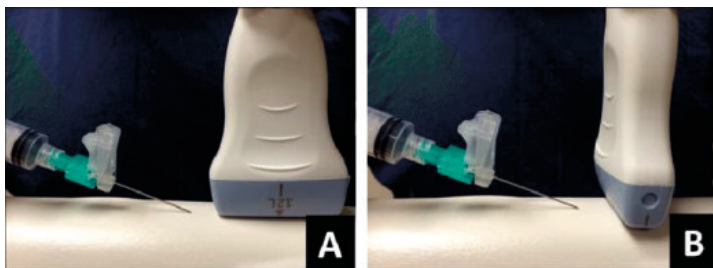
Δεξιά:

Ανατομικές παραλλαγές θέσης έσω σφαγίτιδας σε σχέση με την καρωτίδα

Περιγράφονται δύο τεχνικές παρακέντησης με υπέρηχο:

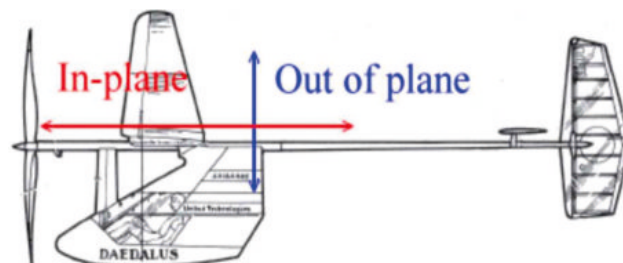
A. In plane μέθοδος:

Ο ηχοβολέας τοποθετείται παράλληλα με την πορεία του αγγείου και η βελόνη παρακέντησης εισέρχεται παράλληλα με τον ηχοβολέα



B. Out of plane μέθοδος:

Ο ηχοβολέας τοποθετείται κάθετα στην πορεία του αγγείου και η βελόνη παρακέντησης εισέρχεται κάθετα στον ηχοβολέα

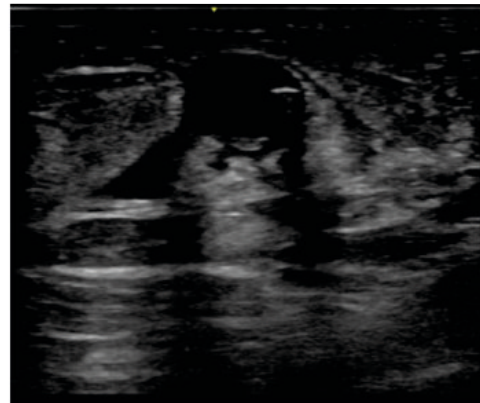
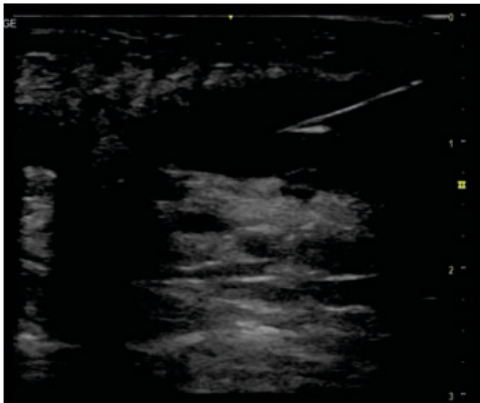


Η μέθοδος out of plane θεωρείται πιο εύκολη στην απόκτηση εξοικείωσης και εμπειρίας και είναι η μέθοδος που επιλέγουμε κατά την παρακέντηση της έσω σφαγίτιδας ή μηριαίας φλέβας.

Σε αυτή τη μέθοδο το αγγείο φαίνεται σαν ένας μαύρος κύκλος και η βελόνα σαν μια λευκή βούλα.

Κατά την παρακέντηση της υποκλείδιας φλέβας μπορεί να χρησιμοποιηθεί είτε η out of plane είτε η in plane μέθοδος.

Στην in plane μέθοδο το αγγείο φαίνεται σαν μια μαύρη λωρίδα και η βελόνα είναι ορατή σε όλο το μήκος.



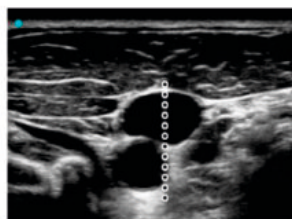
Αριστερά:
In plane μέθοδος

Δεξιά:
Out of plane μέθοδος

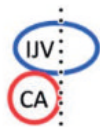
Από την ανατομική θέση της έσω σφαγίτιδας σε σχέση με την καρωτίδα εξαρτάται και ο κίνδυνος παρακέντησης της αρτηρίας. Κατά την τοποθέτηση

προσπαθούμε με αναζήτηση της κατάλληλης θέσης ή με κατάλληλη υπερηχογραφική λήψη να λάβουμε την πιο ασφαλή θέση για παρακέντηση.

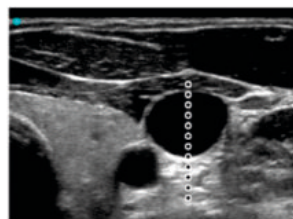
A No margin of safety



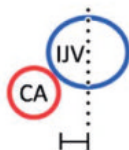
Me Me La



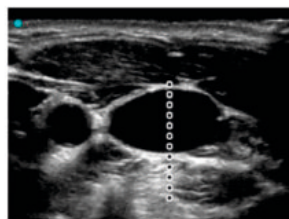
B Small margin of safety



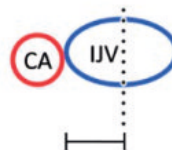
Me Me La



C Large margin of safety

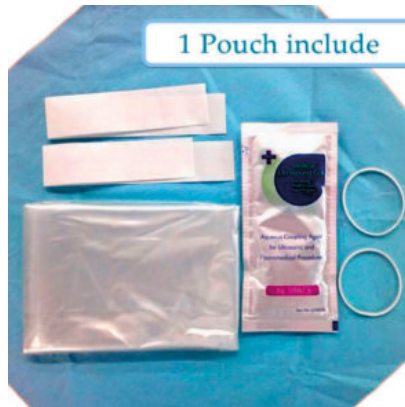

Me Me La

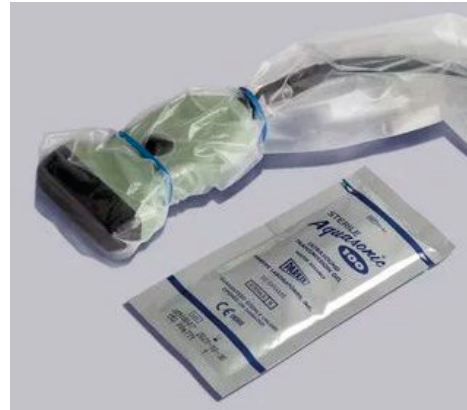

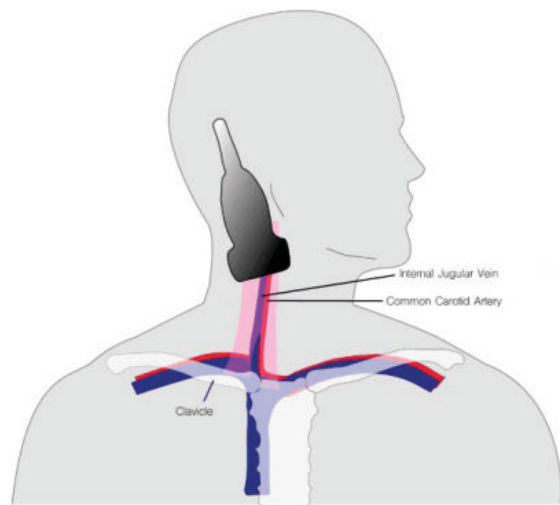
Margin of safety. The margin of safety is the distance between the midpoint of the IJV and the lateral border of the CA with examples showing (A) no, (B) small, and (C) large margins of safety. During cannulation of the IJV, the operator chooses the needle path (*dotted line*) to minimize the risk of CA puncture. CA, carotid artery; IJV, internal jugular vein; La, lateral; Me, medial.

Για την τοποθέτηση κεντρικού φλεβικού καθετήρα προτιμάται η χρήση γραμμικής κεφαλής υψηλής συχνότητας

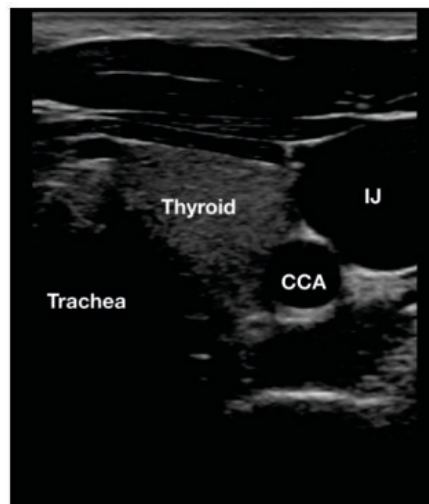


Όταν χρησιμοποιείται υπερηχογραφική παρακολούθηση απαραίτητη είναι η χρήση αποστειρωμένου καλύματος του ηχοβολέα και αποστειρωμένης γέλης





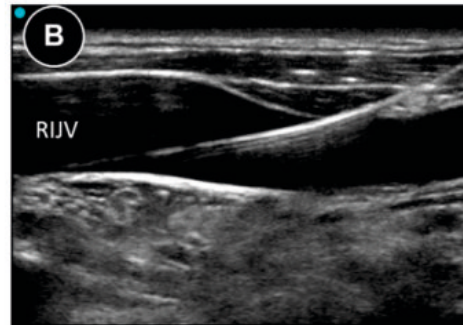
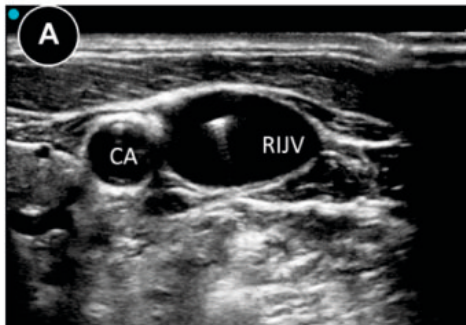
General anatomy of IJV & CCA



Ultrasound Anatomy – IJ (Internal Jugular Vein), CCA (Common Carotid Artery)

Με τη βοήθεια του υπερήχου:

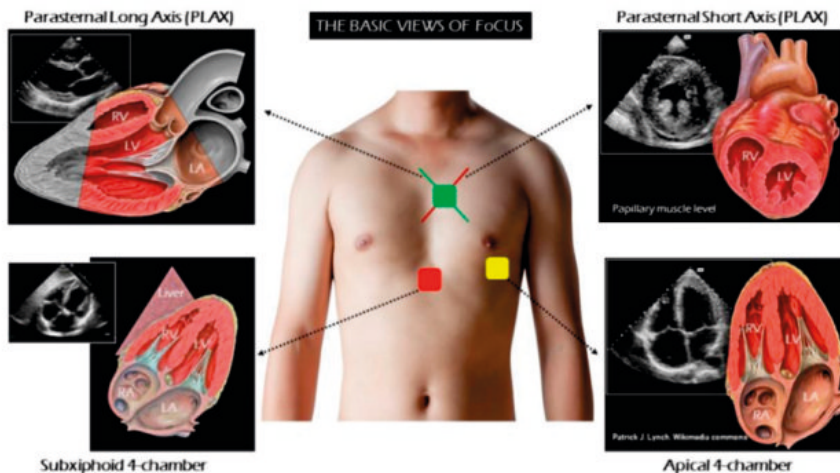
- ▶ Ελέγχουμε ότι υπάρχει αγγείο, το οποίο είναι παρακεντήσιμο, και δεν επιχειρούμε άσκοπες προσπάθειες
- ▶ Με την out of plane μέθοδο απεικονίζουμε το αγγείο σε εγκάρσια διατομή, ώστε να βρίσκεται στο μέσο της οθόνης μας, και παρακεντούμε κάθετα στο μέσο του ηχοβολέα
- ▶ Απαραίτητο να επιβεβαιώνουμε κάθε στιγμή ότι βλέπουμε το tip της βελόνας και όχι το σώμα της
- ▶ Τόσο η βελόνα παρακέντησης όσο και ο συρμάτινος οδηγός απεικονίζονται με ευκρίνεια υπερηχογραφικά ως υπερηχοϊκές δομές και πρέπει να ελέγχεται η σωστή θέση τους κατά την τοποθέτηση

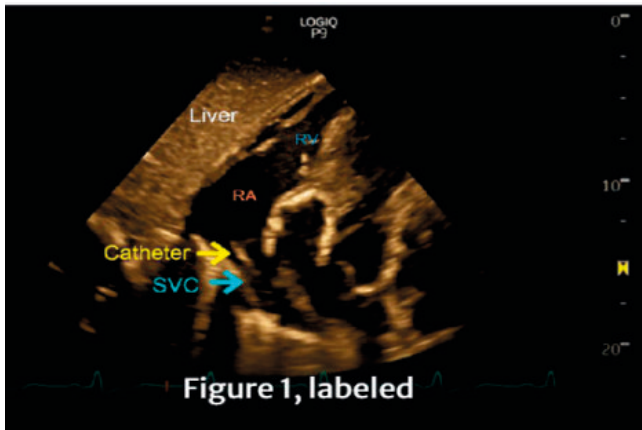


Συρμάτινος οδηγός εντός του αγγείου σε εγκάρσια (A) και επιμήκη (B) διατομή

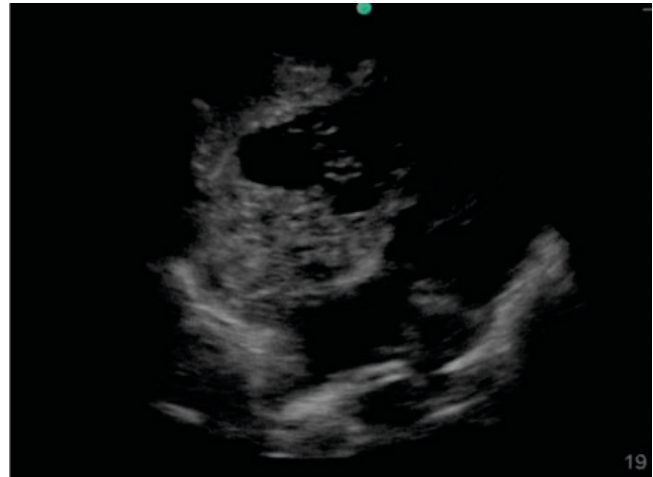
Β. Έλεγχος σωστής θέσης άκρου με τη βοήθεια του υπερήχου

- ▶ Χρησιμοποιούμε κυρτή ή phased-array κεφαλή, τοποθετούμε τον ηχοβολέα υποξίφθοιδικά και λαμβάνουμε διατομή τεσσάρων κοιλοτήτων
- ▶ Σε μερικές περιπτώσεις, ο καθετήρας μπορεί να είναι ορατός σαν υπερηχογενής δομή εντός του δεξιού κόλπου
- ▶ Επιπλέον, λαμβάνοντας πάλι διατομή τεσσάρων κοιλοτήτων, απεικονίζουμε τον δεξιό κόλπο. Εγχέουμε γρήγορα 10-20cc φυσιολογικού ορού μέσω του καθετήρα και ελέγχουμε για την απεικόνιση στροβιλωδούς ροής εντός του δεξιού κόλπου.





Απεικόνιση του υπερηχογενούς άκρου του καθετήρα στην είσοδο του δεξιού κόλπου



Subxiphoid view of the heart with saline being pushed. Turbulent flow can be seen in the right heart. (Duran-Gehring 2015)

Απεικόνιση υπερηχογενούς στροβιλώδους ροής εντός του δεξιού κόλπου μετά από έγχυση 10-20cc φυσιολογικού ορού μέσω του καθετήρα

Γ. Έλεγχος για πνευμοθώρακα με τη βοήθεια του υπερήχου

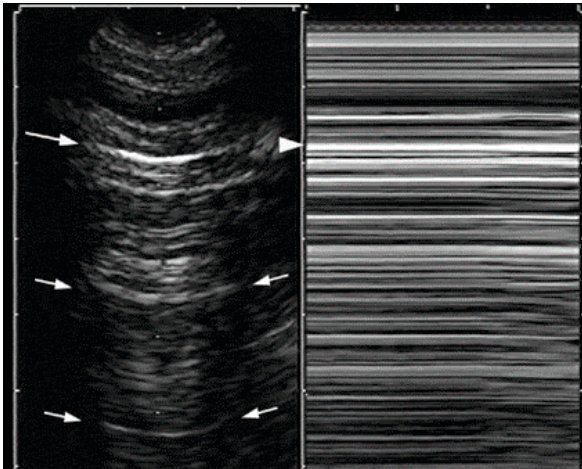
Κατά την απεικόνιση των πνευμόνων ο ηχοβολέας τοποθετείται είτε κάθετα στα μεσοπλευρία διαστήματα (όλες οι κεφαλές) είτε παράλληλα και ανάμεσα στα μεσοπλευρία διαστήματα (γραμμική ή phased array κεφαλή)

Κατά την φυσιολογική υπερηχογραφική απεικόνιση πνευμόνων έχουμε τα εξής ευρήματα:

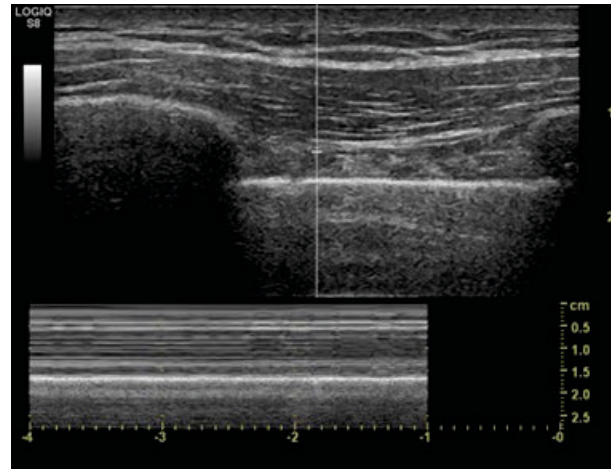
- ▶ Lung sliding (φυσιολογική κίνηση τοιχωματικού και σπληχνικού υπεζωκότα κατά τις αναπνευστικές κινήσεις)
- ▶ A - lines (artifact που αντιστοιχεί σε αντανάκλαση του υπεζωκότα προς τους εν τω βάθει ιστούς)
- ▶ Οι πλευρές δημιουργούν ακουστική σκιά (μαύρη θωρίδα που εκτείνεται από την πλευρική γραμμή και εν τω βάθει)

Για τον έλεγχο – αποκλεισμό πιθανού πνευμοθώρακα μετά από τοποθέτηση κεντρικού φλεβικού καθετήρα ελέγχουμε τα εξής:

- ▶ Παρουσία φυσιολογικού lung sliding αποκλείει τον πνευμοθώρακα 100%
- ▶ Σε αμφιβολία εφαρμόζουμε τη ρύθμιση M-Mode και λαμβάνουμε την εικόνα σε συνάρτηση με τον χρόνο
 - Φυσιολογική απεικόνιση των πνευμόνων σε M-Mode δίνει το μοτίβο της ακτογραμμής
 - Σε πνευμοθώρακα λαμβάνουμε το μοτίβο της στρατόσφαιρας ή barcode sign



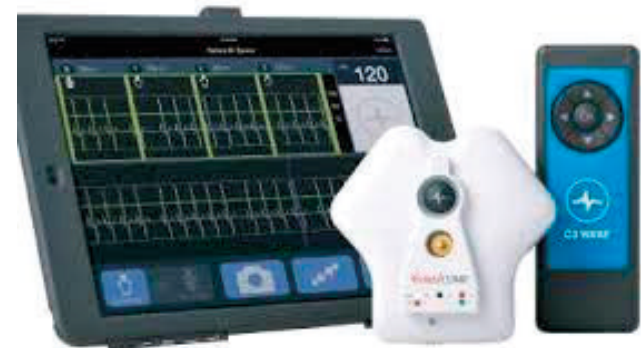Αριστερά:
Barcode sign (πνευμοθώρακας)



Δεξιά:
Ακτογραμμή (φυσιολογικός πνεύμονας)

- ▶ **Υπέρηχος:** όπως αναφέρθηκε παραπάνω
- ▶ **Ακτινοσκόπηση:** όταν είναι διαθέσιμη, η ακτινοσκόπηση είναι η κατάλληλη μέθοδος τόσο κατά τη διάρκεια της τοποθέτησης του καθετήρα όσο και για την επιβεβαίωση της τελικής θέσης
- ▶ **Ακτινογραφία θώρακος:** όταν δεν είναι διαθέσιμη η ακτινοσκόπηση, μπορούμε εναλλακτικά να ελέγξουμε τη θέση του καθετήρα, καθώς και να ελέγξουμε για πιθανό πνευμοθώρακα, με διενέργεια ακτινογραφίας θώρακος στο τέλος της διαδικασίας

- ▶ **Ενδοφλέβια ηλεκτροκαρδιογραφία:** αν και είναι περισσότερο διαδεδομένη κατά την τοποθέτηση PICC-line, η ενδοφλέβια ηλεκτροκαρδιογραφία αποτελεί μια πιθανή εναλλακτική λύση για επιβεβαίωση της θέσης του άκρου του καθετήρα στον δεξιό κόλπο



Tip location: εξακρίβωση τελικής θέσης του άκρου του καθετήρα

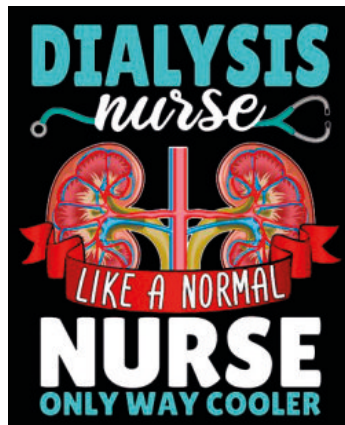
- ▶ Ακτινογραφία θώρακος
- ▶ Υπέρηχος
- ▶ Ενδοφλέβια ηλεκτροκαρδιογραφία

Tip navigation: παρακολούθηση σε πραγματικό χρόνο της θέσης και του καθετήρα κατά τη διάρκεια της τοποθέτησής του

- ▶ Ακτινοσκόπηση
- ▶ Ενδοφλέβια ηλεκτροκαρδιογραφία

Κατά την τοποθέτηση ενός καθετήρα είναι βοηθητικό και σκόπιμο να χρησιμοποιείται μέθοδος για tip navigation, ενώ είναι υποχρεωτικό να πραγματοποιείται με κάποια μέθοδο tip location.

Ιδιαίτερα σημαντικός είναι και ο ρόλος του νοσηλευτικού προσωπικού όσον αφορά τη φροντίδα του κεντρικού φλεβικού καθετήρα, την πρόληψη των λοιμώξεων και τη διατήρηση της βατότητας.



Αυτό συμβαίνει με τους εξής τρόπους:

- ▶ Τήρηση πρωτοκόλλου κατά την περιποίηση του καθετήρα
- ▶ Τήρηση πρωτοκόλλου κατά τη σύνδεση – αποσύνδεση
- ▶ Άμεση ενημέρωση του ιατρού επί δυσλειτουργίας ή άλλου σημείου ανησυχίας
- ▶ Πάντα ορατή η αγγειακή προσπέλαση κατά τη διάρκεια της αιμοκάθαρσης
- ▶ Σωστή εκπαίδευση των ασθενών

Τήρηση πρωτοκόλλου κατά την περιποίηση του καθετήρα. Οδηγίες KDOQI 2019:

- ▶ Σημαντική η εφαρμογή πρωτοκόλλου περιποίησης του σημείου εξόδου και του συνδετικού σημείου (hub) για τη μείωση των λοιμώξεων και των περιπτώσεων δυσλειτουργίας
- ▶ Σωστή υγιεινή χεριών, σε συνδυασμό με εφαρμογή άσηπτης τεχνικής και χρήση μάσκας τόσο από τους νοσηλευτές όσο και από τους ασθενείς κατά την σύνδεση και αποσύνδεση
- ▶ Καθαρίζουμε το συνδετικό άκρο με χλωρεξιδίνη (ή betadine σε περίπτωση αντένδειξης, αλλεργίας κλπ) κατά την σύνδεση και αποσύνδεση
- ▶ Καθαρίζουμε το δέρμα στο σημείο εξόδου με χλωρεξιδίνη (ή betadine σε περίπτωση αντένδειξης, αλλεργίας κλπ) κατά την αλλαγή του επιθέματος
- ▶ Σε πρόσφατους καθετήρες συστήνεται η εφαρμογή αντισηπτικού ή αντιβιοτικού παράγοντα στο σημείο εξόδου μέχρι να επουλωθεί
- ▶ Πρέπει να γίνεται αλλαγή του επιθέματος τουλάχιστον μία φορά την εβδομάδα (και ανάλογα με το κέντρο)
- ▶ Σημαντικό το επίθεμα να προστατεύεται και να παραμένει στεγνό

Τήρηση πρωτοκόλλου κατά τη σύνδεση – αποσύνδεση (ΚΔΟQI 2019)

Σύνδεση:

Example of CVC Connect and Disconnect Procedures

Suggested Method to Access CVC

Step 1: Explain the procedure to the patient. Ask him/her to minimize talking and turn the head the opposite direction of the CVC.

Step 2: Perform hand hygiene. Remove any gauze or tape securing the CVC or covering CVC limbs.

Step 3: Ensure that both limbs of the CVC are clamped. Place clean or sterile pad/towel under the CVC so that the limbs are on top of the pad/ towel.

Step 4: Perform hand hygiene and prepare supplies, maintaining sterility. Put on gloves.

Step 5: Ensure clamp on CVC is closed. Remove the Luer lock cap and clean the hub ("scrub the hub") with chlorhexidine (or povidone if chlorhexidine not tolerated). Ensure that the disinfected hub does not touch nonsterile surfaces. If closed system, high-flow, needleless-style caps are used; follow the manufacturer's recommendations and CVC care for cleaning and changing of caps. Repeat with the second port.

Optional for Step 5: Before removing the Luer lock cap, disinfect the caps and part of the hub with an antiseptic pad, using a separate antiseptic pad for each hub or catheter limb.

Step 6: Attach syringe, unclamp CVC, and aspirate 2 to 5 mL of blood and CVC locking solution from lumen. Reclamp CVC. Detach syringe and attach to dialysis circuit. Repeat with second port.

Optional for Step 6: If no resistance is felt with aspiration of blood and CVC locking solution, attach a 5- to 10-mL syringe of 0.9% normal saline and flush lumen using turbulent flushing technique.

Step 7: Initiate dialysis.

Step 8: Discard the syringe and used materials.

Αποσύνδεση:

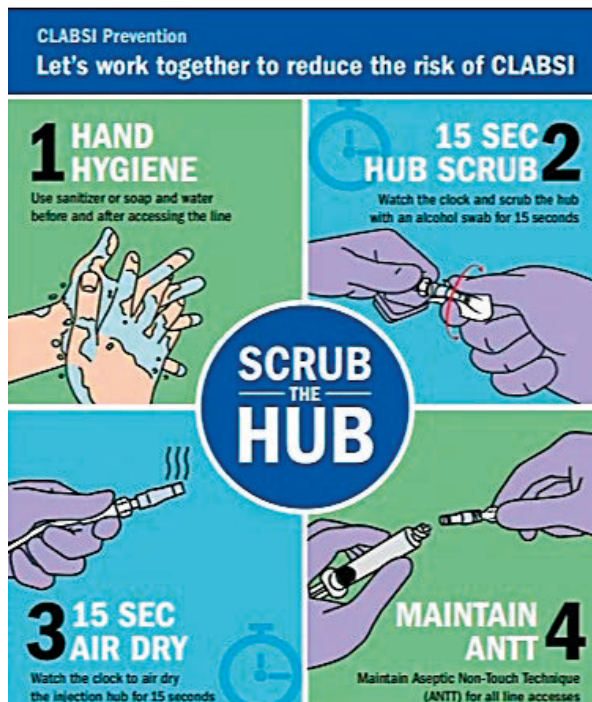
Suggested Method to Disconnect CVC

- Step 1:** Explain the procedure to the patient, retransfuse patient's blood as per unit protocol, perform hand hygiene, and prepare supplies for CVC locking.
- Step 2:** Close the clamp on the CVC lumens and bloodlines. Disconnect 1 bloodline from 1 CVC lumen and clean the CVC hub.
- Step 3:** Attach a 5- to 10-mL syringe with 0.9% normal saline to CVC lumen, unclamp CVC, and flush lumen.
- Step 4:** Remove normal saline syringe from lumen, attach syringe with CVC locking solution to lumen, and instill locking solution volume as per unit CVC care protocols.
- Step 5:** Close clamp on lumen, remove syringe, clean the hub, and apply sterile Luer lock cap.
- Step 6:** Repeat steps with second lumen.
- Step 7:** Discard used supplies.

► Πολλή σημαντική η αποφυγή επιμόλυνσης του συνδετικού άκρου! Η μείωση του χρόνου έκθεσης του άκρου και η σωστή περιποίηση του οδηγεί σε υποετραπλάσια συχνότητα CRBSI (Catheter-Related Bloodstream Infection)

► Κίνδυνος επιμόλυνσης συνδετικού άκρου: 1. Επαφή του με μη αποστειρωμένη επιφάνεια, 2. Παρατεταμένη έκθεση στον ατμοσφαιρικό αέρα, 3. Πληγμελής περιποίηση, 4. Αναπνοή του φροντιστή και του ασθενούς πάνω στο εκτεθειμένο άκρο

Γι' αυτό υποστηρίζεται να ακολουθείται η τεχνική Scrub-the-hub




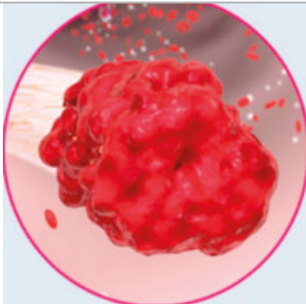
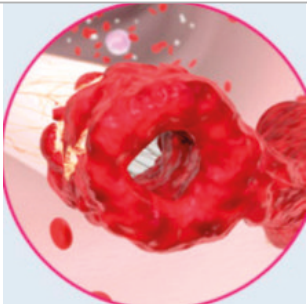
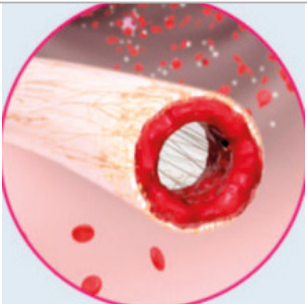
Άμεση ενημέρωση του ιατρικού προσωπικού επί δυσλειτουργίας ή άλλου σημείου ανησυχίας:

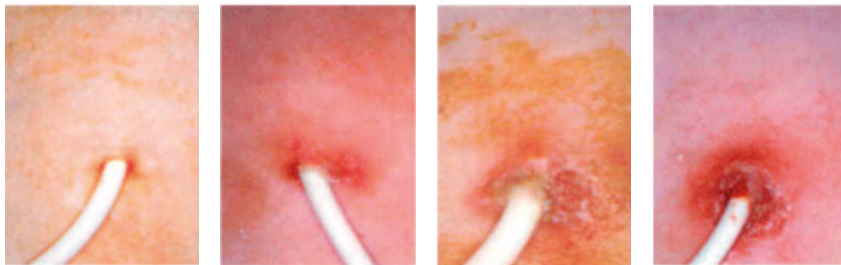
- Αδυναμία αναρρόφησης κατά τη σύνδεση
- Αδυναμία επίτευξης ικανοποιητικής αντλίας αίματος
- Αυξημένη φλεβική πίεση
- Αλλαγή θέσης καθετήρα – μετακίνηση προς τα έξω
- Απουσία ραμμάτων, ειδικά σε πρόσφατη τοποθέτηση, ανησυχία για πιθανή μετακίνηση του καθετήρα
- Ερυθρότητα – έκκριμα από το σημείο εξόδου
- Ερυθρότητα – δερματική αντίδραση στο σημείο που εφαρμόζεται το επίθεμα
- Αιμάτωμα, ειδικά σε πρόσφατη τοποθέτηση
- Αιμορραγία από το σημείο εξόδου
- Μη καθαρό και στεγνό επίθεμα κατά την προσέλευση του ασθενούς
- Αναφορά από τον ασθενή εμπυρέτου, άλγους ή άλλου συμπτώματος

Πολλές φορές η δυσλειτουργία του καθετήρα οφείλεται σε παρουσία θρόμβου. Ανάλογα με το είδος και τη θέση του θρόμβου, θα παρατηρηθεί διαφορετικό σύμπτωμα / εύρημα.

Οι βασικές κατηγορίες θρόμβου είναι:

1. Παρουσία ινικής στο άκρο
2. Ινώδες περίβλημα
3. Τοιχωματικός θρόμβος
4. Ενδοαυλικός θρόμβος

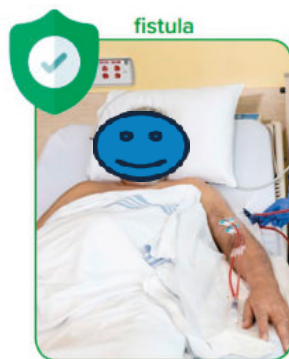			
<p>Παρουσία ινικής στο άκρο</p>	<p>Ινώδες περίβλημα</p>	<p>Τοιχωματικός θρόμβος</p>	<p>Ενδοαυλικός θρόμβος</p>
<p>Η ινική εκτείνεται από το άκρο του καθετήρα προκαλώντας μερική απόφραξη (μονόδρομη βαλβίδα)</p>	<p>Η ινική προσκολλάται στην εξωτερική επιφάνεια του καθετήρα περισφίγγοντάς τον, πιθανόν επεκτείνεται κατά μήκος του καθετήρα. Παρουσία παγιδευμένων θρόμβων μεταξύ του περιβλήματος και της κορυφής του καθετήρα</p>	<p>Ινική από τον τραυματισμό του τοιχώματος του αγγείου συνδέεται με ινική που καλύπτει τον καθετήρα. Αυξημένος κίνδυνος φλεβικής θρόμβωσης.</p>	<p>Ινική σχηματίζεται στον εσωτερικό αυλό προκαλώντας μερική ή πλήρη απόφραξη</p>
<p>Ικανότητα έγχυσης αλλά όχι αναρρόφησης αίματος</p>	<p>Ανικανότητα έγχυσης και / ή αναρρόφησης αίματος</p>	<p>Διαρροή του εγχύματος από το σημείο εισόδου, οίδημα, άλγος, ευαισθησία του αγγείου</p>	<p>Ανικανότητα έγχυσης και / ή αναρρόφησης αίματος</p>



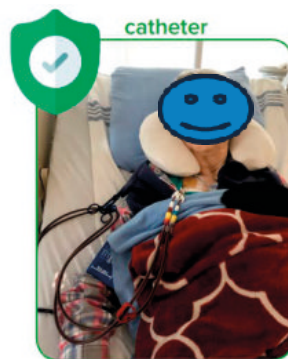Πρώτη εικόνα:
υγιές σημείο εξόδου,
στις υπόλοιπες περιπτώσεις
λοίμωξης αυξανόμενης βαρύτητας



Don't hide your access



Keep your access in plain sight.



Η αγγειακή προσπέλαση
πρέπει να είναι πάντα ορατή
κατά τη διάρκεια της
αιμοκάθαρσης, με στόχο την
άμεση παρέμβαση για την
ασφάλεια των ασθενών

Σωστή εκπαίδευση των ασθενών, και ανά διαστήματα έλεγχοι για το αν εφαρμόζονται οι οδηγίες τόσο από τους ασθενείς όσο και από το περιβάλλον τους.

Οι οδηγίες αυτές καλό είναι να παρέχονται στους ασθενείς και σε γραπτή μορφή.

Αφορούν κυρίως τα εξής:

- Αποφυγή χρήσης αιχμηρών αντικειμένων κοντά στον καθετήρα
- Τι κάνουμε αν βραχεί το επίθεμα;
- Τι κάνουμε αν παρουσιαστεί αιμορραγία;
- Τι κάνουμε αν υπάρξει ακούσια αφαίρεση του καθετήρα;
- Τι κάνουμε αν σπάσει το ένα σκέλος και αποσπασθεί από τον υπόλοιπο καθετήρα;
- Τι κάνουμε αν παρουσιαστεί πόνος, εμπύρετο, ρίγος, ερυθρότητα ή έκκριμα στο σημείο εξόδου;

Γ' Μέρος – προς ασθενείς

Είναι σημαντικό οι ασθενείς να ενημερώνονται για τη σημασία που έχει η φροντίδα του καθετήρα και να αισθάνονται ότι συμμετέχουν και οι ίδιοι στην προστασία του.

Κατά τη διάρκεια της αιμοκάθαρσης οι ασθενείς οφείλουν:

- ▶ Να φροντίζουν ώστε η αγγειακή προσπέλαση (κεντρικός καθετήρας ή αρτηριοφλεβική επικοινωνία) να είναι πάντα ορατή
- ▶ Να ενημερώνουν άμεσα σε περίπτωση που αντιληφθούν ότι δεν είναι καλά στερεωμένη ή αισθανθούν πόνο, υγρασία, θερμότητα
- ▶ Να προσπαθούν να έχουν περιορισμένες κινήσεις κατά τη διάρκεια της συνεδρίας
- ▶ Να μην ακουμπάνε την αγγειακή προσπέλαση με τα χέρια τους

Κατά την παραμονή τους στο σπίτι οι ασθενείς οφείλουν:

- ▶ Να μην αγγίζουν τον καθετήρα, καθώς αυτό μπορεί να οδηγήσει σε μόλυνση
- ▶ Να κρατούν το επίθεμα καθαρό και στεγνό
- ▶ Αν ξεκολλήσει ή βραχεί το επίθεμα, να πλύνουν τα χέρια τους σωστά και να απομακρύνουν ό,τι απέμεινε από το επίθεμα. Στη συνέχεια να τοποθετήσουν μια στεγνή γάζα, να τη στερεώσουν ή να βάλουν νέο επίθεμα και να μεταβούν στη μονάδα αιμοκάθαρσης για περιποίηση.
- ▶ Να μην χρησιμοποιούν αιχμηρά αντικείμενα (ψαλίδι, ξυράφι) κοντά στον καθετήρα
- ▶ Αν παρουσιαστεί ρωγμή, τρύπα ή φύγει το καπάκι, να βεβαιωθούν ότι το κλιπ του καθετήρα είναι κλειστό, και μάλιστα εγγύτερα του «προβλήματος», προς το εσωτερικό τμήμα του καθετήρα.
- ▶ Αν σπάσει το κλιπ να «τσακίσουν» με τα δάχτυλά τους τον καθετήρα ώστε να ξαναγίνει κλειστό κύκλωμα
- ▶ Αν αφαιρεθεί ή μετακινηθεί λόγω ατυχήματος ο καθετήρας, να ασκήσουν πίεση με μια γάζα και να μεταβούν άμεσα στο Τμήμα Επειγόντων Περιστατικών
- ▶ Να μην ανοίγουν τον καθετήρα
- ▶ Να ενημερώνουν άμεσα τον νεφρολόγο σε περίπτωση εμπύρετου, αιμορραγίας ή εκκρίματος, πόνου ή ερυθρότητας κατά μήκος του καθετήρα

Ένα σημαντικό θέμα που απασχολεί τους ασθενείς είναι αν υπάρχει ή όχι η δυνατότητα να κάνουν μπάνιο.

Προτιμάται το μπάνιο σε μπανιέρα, με τον καθετήρα να παραμένει εκτός νερού.

Οι οδηγίες ποικίλουν ανάλογα με το κέντρο, με την πλειοψηφία των ιατρών να είναι αρνητικοί λόγω του κινδύνου λοίμωξης.

Ιδανική στιγμή θεωρείται ακριβώς πριν τη συνεδρία αιμοκάθαρσης.

Κύριο μέλημα είναι να παραμείνει στεγνό και καθαρό το επίθεμα και κατ'επέκταση ο καθετήρας.

Είναι δύσκολο να δοθεί μια ενιαία οδηγία, καθώς η

πιθανότητα λοίμωξης ποικίλει πολύ, ανάλογα με την υγιεινή του κάθε ασθενούς.

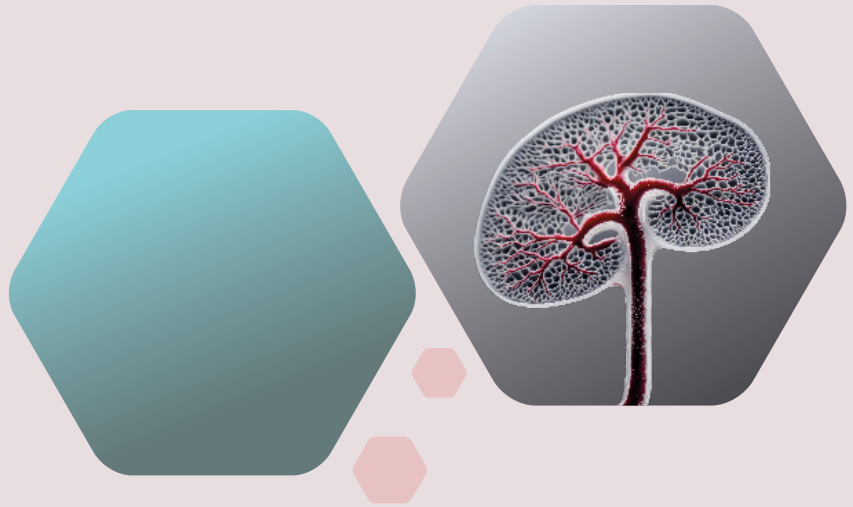

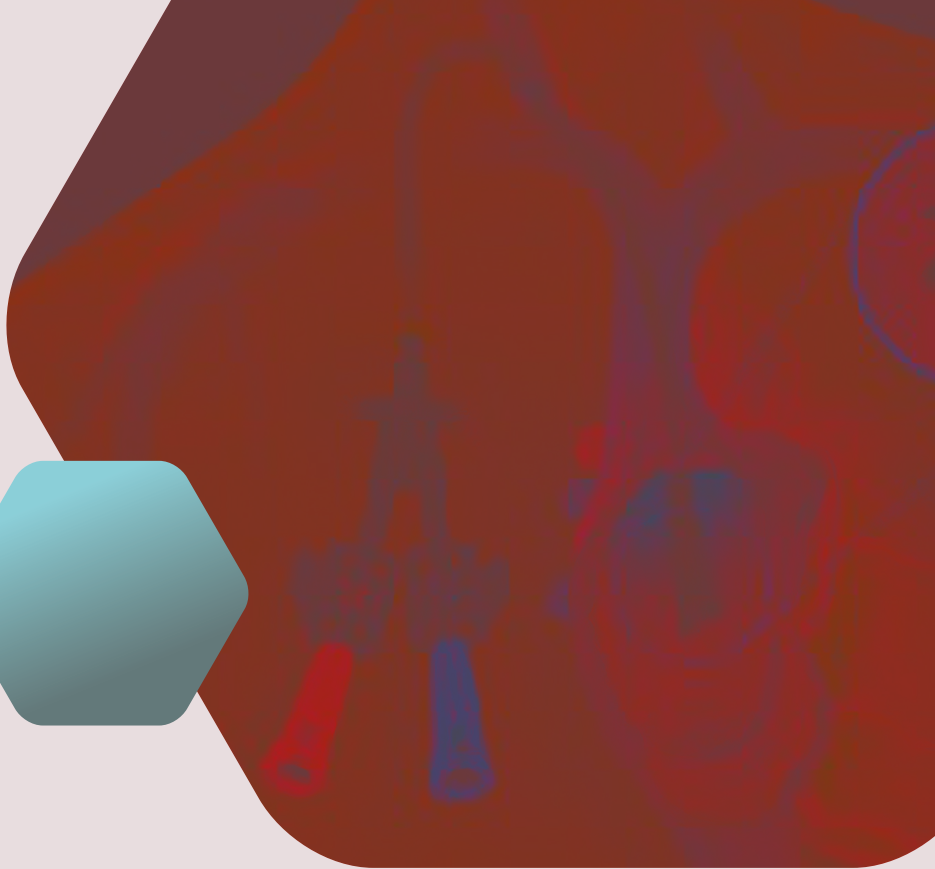
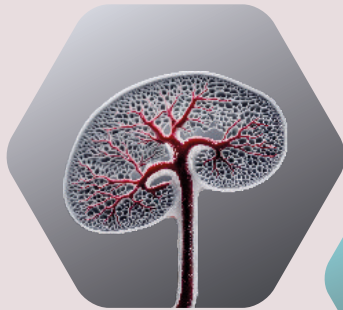Tips για ντους σε ασθενείς με κεντρικό φλεβικό καθετήρα

- ▶ Απαραίτητη προϋπόθεση να μην έχει προηγηθεί λοίμωξη καθετήρα και το σημείο εξόδου να έχει επουλωθεί μετά την τοποθέτηση.
- ▶ Ιδανική στιγμή ακριβώς πριν τη συνεδρία αιμοκάθαρσης.
- ▶ Εξασφαλίζουμε ότι το επίθεμα είναι καθαρό και καλά εφαρμοσμένο
- ▶ Εφαρμόζουμε ειδικό αδιάβροχο επίθεμα
- ▶ Κατά τη διάρκεια του ντους στρέφουμε το νερό μακριά από τον καθετήρα
- ▶ Μετά το ντους στεγνώνουμε το αδιάβροχο επίθεμα με μια καθαρή πετσέτα και στη συνέχεια το αφαιρούμε
- ▶ Αν βραχεί το επίθεμα του καθετήρα, πλένουμε τα χέρια μας σωστά, απομακρύνουμε ό,τι απέμεινε από το επίθεμα, τοποθετούμε καθαρό επίθεμα και πηγαίνουμε στη μονάδα αιμοκάθαρσης για περιποίηση
- ▶ Είμαστε σε επιφυλακή για πιθανά σημεία λοίμωξης

Βιβλιογραφία

1. Lok, C. E., Huber, T. S., Lee, T., Shenoy, S., Yevzlin, A. S., Abreo, K., Allon, M., Asif, A., Astor, B. C., Glickman, M. H., Graham, J., Moist, L. M., Rajan, D. K., Roberts, C., Vachharajani, T. J., & Valentini, R. P. (2020). *KDOQI clinical practice guideline for vascular access: 2019 update*
2. *Vascular Access Guideline. (2024, October 4). Hemodialysis central venous CVC (CVC): Initiation of dialysis*
3. Alhusseiny K, Jareb H, Sharma R, et al. Hemodialysis vascular access. Reference article, Radiopaedia.org (Accessed on 14 Feb 2026)
4. Vegas, A., Wells, B., Braum, P., Denault, A., Miller Hance, W. C., Kaufman, C., Patel, M. B., & Salvatori, M. (2019). *Guidelines for performing ultrasound-guided vascular cannulation: Recommendations of the American Society of Echocardiography. Journal of the American Society of Echocardiography, 32(6), 651–672*
5. Alhusseiny K, Jareb H, Sharma R, et al. Hemodialysis vascular access. Reference article, Radiopaedia.org (Accessed on 14 Feb 2026)
6. BC Renal. (n.d.). *Showering with a hemodialysis catheter*





Κεντρικοί Φλεβικοί Καθετήρες Αιμοκάθαρσης

